Ueber einen Fall von polypösem Adenom der Tube.

Inaugural-Dissertation

zur

Erlangung der Doktorwürde

in der

gesamten Medizin

verfasst und einer

Hohen Medizinischen Fakultät

der

Kgl. B. Ludwig-Maximilians-Universität zu München

vorgelegt von

Paul Wolff,
approb. Arzt aus Rosengarth o/Pr.

MÜNCHEN 1918.
Druck der Kgl. Hof-Buchdruckerei Kastner & Callwey, München

By

Ueber einen Fall von polypösem Adenom der Tube.

Inaugural-Dissertation

zur

Erlangung der Doktorwürde

in der

gesamten Medizin

verfasst und einer

Hohen Medizinischen Fakultät

der

Kgl. B. Ludwig-Maximilians-Universität zu München

vorgelegt von

Paul Wolff,

approb. Arzt aus Rosengarth o/Pr.

R. UNIV. BIBLIOTHEEK LEIDEN

MÜNCHEN 1918.

Druck der Kgl. Hof-Buchdruckerei Kastner & Callwey, München

By

Gedruckt mit Genehmigung der medizinischen Fakultät
der Universität München.

Referent:
Herr Professor Dr. Doederlein, Geh. Hofrat.

Wie großes und allseitiges Interesse auch den primären Neubildungen des weiblichen Genitalapparates, sei es als isolierten Erkrankungen, sei es in Verbindung mit Gravidität, von allen Forschern, Gynäkologen wie Pathologen, entgegengebracht worden ist, so ist über primäre Geschwülste der Tuben dennoch verhältnismäßig erst spät berichtet worden. Erst nach der Mitte des vorigen Jahrhunderts tauchen die ersten Angaben auf, anfangs noch vereinzelt und verschwommen, um allmählig an Zahl und Bestimmtheit zuzunehmen; war vor 1850 das Vorkommen primärer Tubengeschwülste noch fraglich, so ist es heutigen Tages, dank der dazwischen liegenden Forschertätigkeit, von beinah sämtlichen Geschwulstarten erwiesen und durch eingehende Publikationen erhärtet worden.

Die Häufigkeit, mit der primäre Neoplasmen der Tuben gefunden worden sind, ist sehr verschieden; einige sind so selten, daß sie nur wissenschaftliches Interesse beanspruchen, praktisch aber kaum in Frage kommen.

Von den malignen Neubildungen zeigt das Karzinom die höchste Frequenzziffer. Den 1. Fall beschrieb Orthmann 1886, 1901 zählen Quenu und Longuet schon 36 Fälle, 1904 Anufrief 52, 1906 Orthmann 84 Fälle. 1910

gibt Doran 100 Fälle an, hat dabei jedoch 17 Fälle übersehen; mit diesen und 3 nach Dorans Veröffentlichung hinzugekommenen beträgt 1910 die Gesamtzahl der Fälle nach Fromme und Heynemann 120. In der letzten Zusammenstellung vom Jahre 1917 notiert Karl Ruge II 150 Fälle, wozu er noch 4 eigene hinzubringt. Dem Karzinom folgt an Häufigkeit das Chorioepitheliom, wovon seit der ersten Beschreibung durch Marchand (1895) als „Epithelioma serotino-choriale" bis 1910 nach von Franqué 12 Fälle bekannt geworden sind. Das primäre Sarkom ist selten: bis 1895 nennen Sänger und Barth 4 Fälle, 3 Fälle von Sarkom der Tubenmukosa (Senger, Gottschalk, Sänger), 1 Fall von Myxosarkom der Tubenwand (Jauvrin). 3 weitere Fälle von Charles Dixon Jones werden von Fearne als zweifelhaft hingestellt (nach Sänger und Barth).

Die Zahl der gutartigen Tubentumoren wird bis 1910 von Fromme und Heynemann zusammengestellt. Sie nennen 5 Fälle von Polypen: 2 Fälle von Leopold, je 1 von Beck, Breslau, Wyder. Sänger und Barth lassen nur Wyders Fall als echten Polyp gelten, während sie die anderen 4, in Übereinstimmung mit Ahlfeld, als Dezidualpolypen aufgefaßt wissen wollen. Koblank zählt auch Wyders Fall zu den Dezidualpolypen, sieht aber die Fälle von Hennig und Amann als echt an. Ferner stellen dieselben Autoren 12 Fälle von Papillom der Tube zusammen; außer den bis 1895 von Sänger und Barth gezählten 6 Fällen (3 von

Alban Doran, 2 von Bland Sutton, 1 von Doléris) bringen sie 6 neue: 1 Fall von Monprofit und Pilliet, 1 von Chifolian und Merklen, 1 von Makrez, 2 von Tedenat und 1 von Walla. Von Fibromyomen nennen sie 18 Fälle. Über das reine Fibrom finden sich bei ihnen keine Angaben; A. Martin nennt (nach Rudolf) 5 Fälle, (1 von Fabricius, 2 von Schwartz, 1 von Pilliet, 1 von Sir J. Simpson), der Fall Spaeths erscheint ihm zweifelhaft. 1905 erwähnt Rudolf außer diesen Martinschen und seinem eigenen Fall noch 1 von Jakobs und 1 von Sullivan, 1914 bringt Gev. W. Outerbridge 1 Fall von Chondrofibrom. Den 1. Fall von Lymphangiomen — ich führe sie auf, trotzdem sie neuerdings von einigen Autoren nicht mehr zu den echten Geschwülsten gerechnet werden — beschrieb Höhne 1901, bis zur Fromme-Heynemannschen Zusammenstellung existierten 4 Fälle (Höhne, Dienet, Kermauner, Franz). Von gutartigen Mischgeschwülsten sind angeführt: Dermoidzysten (Embryome) 10 Fälle — der 1. Fall beschrieben von Ritchie 1865 — und ein einzig dastehender Fall von Fibromyxoma cystosum von Sänger und Barth. Die Zahl der Tubenadenomyome steht wohl nicht viel hinter der der Adenomyome des Uterus zurück, eine statistische Zusammenstellung derselben habe ich nicht finden können. Über sie und die Adenome wird noch weiter unten in Verbindung mit dem eigenen Fall berichtet werden.

Die Diagnose der Tubengeschwülste kämpft

wie die Geschwulstgiagnose überhaupt mit der großen Schwierigkeit, daß es eine allseitig anerkannte, einheitliche Definition der Geschwulst nicht gibt. Alle Begriffsbestimmungen jedoch, wie sie Ziegler, Birch-Hirschfeld, Klebs, Ribbert, Lubarsch, Borst, Rindfleisch geben, Borst z. B. in ausführlicher Weise als „ein ohne nachweisbare Ursache entstehendes, örtlich exzedierendes, eigenmächtiges und selbständiges, zweck- und zielloses Wachstum von Zellen und Geweben, welches ein in morphologischer und biologischer Beziehung mehr oder minder atypisches Produkt liefert", oder Rindfleisch kurz als „Geschwülste sind örtlich degenerative Wachstumsexzesse" — alle haben das Gemeinsame, daß sie die entzündliche Hyperplasie ausschließen, Gewebsneubildungen, wie sie durch Entzündungen, akute wie chronische, katarrhalische wie eitrige, hervorgebracht werden, und im Gegensatz zu ihr die „Autonomie des Wachstums" betonen. Doch was ist autonom entstanden und was ist entzündlicher Genese? Die Schwierigkeit dieser Entscheidung, also die Schwierigkeit der Grenzbestimmung zwischen Hyperplasie und echtem Neoplasma, die schon Virchow in seinem großen Geschwulstwerk betont, besteht noch, trotz des von Thoma eingeführten „Autonomie"begriffes, und wird bestehen, solange die Ätiologie der Geschwülste nicht klargelegt ist. Man findet deshalb häufig, daß der andere Autor für einfache Hyperplasie erklärt, was der eine für echte Geschwulst ausgibt; eine treffliche Illustration hierfür bietet nach Lubarsch eine

Wiener Naturforscherversammlung, auf der knotige Neubildungen der Leber von Kretz, Chiari, Rindfleisch, Weichselbaum für einfache Hyperplasien gehalten wurden, während Eppinger, Lubarsch, Thoma, Ponfik sie für Adenome oder wenigstens ihnen nahestehend ansahen. Dadurch, daß der Infektion ein starkes ätiologisches Moment für die Entstehung der Tumoren eingeräumt wird, vermehrt sich die Schwierigkeit der Grenzregulierung noch bedeutend, wenn auch Birch-Hirschfeld meint, trotzdem beide daran unterscheiden zu können, daß beim echten Neoplasma Wucherungen der verschiedensten Gewebstypen mit Erhaltung des wesentlichen Charakters der Zellen, bei der Hyperplasie dagegen die Neubildung eines indifferenten Gewebes stattfinde. Klebs sucht der schwierigen Entscheidung dadurch aus dem Wege zu gehen, daß er Hyperplasie und Geschwulst in gewissem Sinne identifiziert, jene einerseits als etwas Progressives, durch Vermehrung des Bildungstriebs der Zelle Entstandenes betrachtet, andererseits behauptet, daß „anfangs jeder Tumor eine einfache Hyperplasie darstellt". Ein wesentliches Unterscheidungskriterium beider sieht er in der Hervorhebung des morphologischen Charakters der Geschwulst: „Geschwülste sind atypisch in bezug auf Körperform und nicht auf die Körpergewebe." Birch-Hirschfeld betont dagegen mehr die biologische Seite und sieht den Unterschied eher im Nichtbeteiligtsein der Geschwulst an der Körperfunktion. Thoma und Ziegler sind derselben Ansicht, schränken

jedoch das „Nichtbeteiligtsein“ ein in ein „Nichtbeteiligtsein zum Wohl des Gesamtorganismus“. — Dieser kurze Hinweis genügt, um zu zeigen, wie groß die Schwierigkeit bereits bei der rein theoretischen Grenzbestimmung ist, beide Neubildungen beruhen eben auf Zellenwucherung und sind deshalb, meint Klebs — und Lubarsch muß ihm darin recht geben — ihrem inneren Wesen nach schwer zu trennen; geradezu unlösbar aber wird die Aufgabe, wenn die Entscheidung praktisch an einen herantritt, alle neueren Arbeiten kranken daher an der Unsicherheit der Entscheidung (Lubarsch). Für Tubengeschwülste, insbesondere für Neoplasmen der Tubenschleimhaut, erscheint die Schwierigkeit besonders groß, wenn man einerseits bedenkt, daß Entzündung wie Geschwulstbildung tief im Körper, dem Auge vollständig verborgen sich abwickelt, andererseits, daß die Salpingitis vollständig geschwulstähnliche Bilder hervorbringen kann, vor allem aber erst, wenn man ihre Ätiologie ins Auge faßt.

Zur Erklärung der Ätiologie der Geschwülste bestehen 3 Theorien, die endogene, die parasitäre und die Irritationstheorie. In der letzteren wird neben der einmaligen und chronischen Irritation mechanischer, chmischer Art auch die chronische Entzündung und in ihrem Gefolge die geschwürigen und narbigen Prozesse zur ursächlichen Erklärung herangezogen. Wie der Einfluß der Entzündung auf die Entstehung der Tubenneoplasmen im einzelnen sich darstellt, ob durch sie ein Zellteilungsmechanismus ausgelöst wird, sie also im Virchowschen Sinne formativ wirkt, sei es

durch einen ständigen, immer wiederkehrenden Reiz, sei es durch eine von einmaligem Reiz hervorgerufene „irreparable Störung des Teilungsmechanismus“ (Borst), oder ob ihr Einfluß in anderer Weise sich geltend macht, darauf soll hier nicht näher eingegangen werden. Jedenfalls ist für manche Geschwülste, z. B. Karzinom, Schleimhautpolypen die entzündliche Genese nicht wegzuleugnen.

Die Entzündung der Tube, die Salpingitis, ist eine häufige Erkrankung des weiblichen Geschlechtes, sicherlich viel häufiger, als sie zur Beobachtung kommt. Wegen ihrer im Abdomen versteckten Lage ist die Tube allerdings für Entzündungserreger schwer zugänglich: primäre und isolierte Salpingitiden kommen denn auch so gut wie gar nicht vor; fortgeleitete sind die Regel, denen gute Eintrittspforten zu Gebote stehen, das Ostium uterinum und abdominale. Durch sie treten Entzündungserreger von der Uterusschleimhaut und dem Abdomen in die Eileiter über; der uterinwärts gerichtete Flimmerstrom der Tuben begünstigt die einen, während er den andern, wie die Erfahrung zeigt, den Eintritt nicht streitig machen kann. Auch auf dem hämatogenen und dem Lymphwege vom Parametrium aus, seltener wohl von den zum Proc. vermiformis und der Flexura sigmoidea ziehenden Duplikaturen des Peritoneum oder Adhäsionen der Darm- und Tubenserosa aus erreicht die Infektion die Tube. Wenn auch die Erreger häufig nicht gefunden werden, selbst in 50% aller eitrigen Salpingitiden das Exsudat steril ist

(v. Franqué), so ist eine bakterielle Infektion doch zweifellos. Als Erreger kommt hauptsächlich, wohl in 50 % aller Salpingitiden (v. Franqué), der Gonococcus Neisserei in Frage, der von der Uterusschleimhaut direkt durch das Ostium uterinum einwandert. Ihm folgt an Häufigkeit auf demselben Wege der Streptococcus und Staphylococcus pyogenes. Bacterium coli, Aktinomyces, Typhusbazillus stammen vorzüglich aus dem Darm, Diplokokkus, Pneumokokkus Friedländer, Tuberkelbazillus aus der Blutbahn. Jeder dieser Erreger erzeugt eine mehr minder spefische Entzündung mit temporärer oder bleibender Veränderung, eine Salp. catarrhalis acuta oder chronica, Salp. purulenta usw., nach vollzogenem Tubenverschluß eine Sactosalpinx (Hämato-Hydro-Pyosalpinx).

Wenn auch die Salpingitis nicht als einzige Ursache der Geschwulstbildung angesehen werden kann, wie denn auch die Irritationstheorie allein zur Erklärung der Geschwulstentstehung nicht ausreicht, sondern immer noch endogene, in der Zelle und dem Zellgewebe gelegene Momente zur Erklärung herangezogen werden müssen, so ist sie dennoch, allerdings nicht unwidersprochen, teils allein, teils als Mitursache für Geschwulstbildung in der Tube verantwortlich gemacht worden. Sänger und Barth betonen, daß das Tubenkarzinom auf dem Boden einer chronischen Salpingitis erwächst, sie gehen sogar so weit zu behaupten: „Es liegt hier auch in allgemein pathologischer Hinsicht ein wichtiges Faktum vor, nämlich der sichere, keine einzige

Ausnahme erleidende Beweis des Auftretens von Karzinom auf chronisch entzündlicher Grundlage.“ Diese Verallgemeinerung ist jedoch eine unhaltbare Hypothese, die denn auch von Eckhard, Friedenheim und Duret (nach Koblank) durch gegenteilige Beobachtungen widerlegt worden ist. v. Franqué sagt vom Adenomyoma tubae: „nicht das Adenomyom macht die Endzündung, sondern die entzündliche Reizung macht das Adenomyom.“ Müller meint, durch unregelmäßigen Verlauf der Entzündung im Bindegewebe blieben von den Falten polypöse bezw. papillöse Gebilde übrig oder diese bildeten sich neu. Kraus hat 60 entzündlich veränderte Tuben untersucht und fand in 13 Fällen unbedeutende Epithelmehrschichtung, in 6 Fällen auffallende Mehrschichtigkeit, in 3 Fällen sogar karzinomähnliche Tiefenwucherungen. Stein, Lubarsch, v. Franqué sahen bei chronisch-gonorrhoischer Salpingitis „adenomatöse“ Schleimhautwucherungen, Münster und Orthmann solche bei tuberkulöser Salpingitis, ebenso Landau und Rheinstein, Wolff, v. Franqué, Kundrat in 1 Fall, Stein in 2 Fällen. v. Franqué, Neu sahen ferner noch solche „adenomatösen“ Bildungen bei Salpingitis nicht spezifischen Charakters. Meyer, der sich am eingehendsten mit diesen Prozessen beschäftigt hat, stützt die Lehre von der Korrelation zwischen entzündlichen Reizen und Schleimhautwucherungen durch 31 Tubenuntersuchungen (bei Tubargraviditäten, Hydro-Hämato-Pyosalpingen, verschiedenen Ovarial-

krankheiten, Uteri myomatosi, Karzinoma uteri) und sagt davon: „Bei Erwachsenen kommen unter entzündlichen Reizen aller Art, nicht nur bei Gonorrhoe und Tuberkulose, häufig Salpingitis follicularis und tiefe adenomatöse Schleimhautwucherungen in allen Teilen der Tube bis zum ampullären Ende hin, in allen Schichten der Tube bis in das Lig. latum hinein vor."

Während in den angeführten Äußerungen von Sänger und Barth, v. Franqué und Müller die Salpingitis als direkte ätiologische Ursache von Tubengeschwülsten hingestellt wird, sprechen die Beobachtungen Meyers u. d. A. allerdings nur für die entzündliche Hyperplasie, wenigstens werden die gesehenen Wucherungsprozesse von ihnen nicht als echte Geschwülste aufgefaßt. Sie demonstrieren aber, wie häufig die entzündliche Hyperplasie unter dem Bilde echter Geschwülste einhergeht, in Verbindung mit genannten Äußerungen, wie schwierig in praxi die Entscheidung über eine vorliegende Neubildung werden kann; so erklären sich auch unschwer die sich öfters widersprechenden Auffassungen in der Literatur. Die entzündliche Reizung wird eben nicht nur von den Anhängern der Irritationstheorie, sondern ganz allgemein als kausales Moment der Geschwulstbildung herangezogen, nur daß im Sinne der endogenen Auffassung die Entzündung nicht formativ wirkt, indem sie etwa ein Proliferationszentrum in der Zelle aktiviert, sondern vielleicht in der Weise, daß sie die in den Zellen und Zellgeweben liegende, vielleicht schon kongenitale, aber bis

jetzt unterdrückte Fähigkeit zur Geschwulstbildung von den dominierenden Hemmungen befreit (Borst). Derartig aufgefaßt kann sie unbeschadet der „Autonomie" des Wachstums zur Erklärung der Geschwulstätiologie herangezogen werden, allerdings wird dann durch sie die Schwierigkeit der Entscheidung: Neoplasma oder Hyperplasie nicht erleichtert. Die „endogenen Ursachen" sind bei der Geschwulstgenese sicherlich die Hauptsache, auf sie wird bei der Erörterung der v. Recklinghausenschen Theorie der „Urnierenadenomyome" noch näher eingegangen werden.

Geschwulst und entzündliche Hyperplasie sind also, wie aus dieser skizzenhaften Ausführung schon erhellt, nahe zusammenliegende, teilweise sogar ineinander übergehende Begriffe, die, in die Praxis übersetzt, sehr schwer, manchmal nur bedingt, zu trennen sind. Für Neubildungen der Tubenschleimhaut ist, wie gesagt, die Trennung besonders schwierig; das sieht man klar, wenn man außer den schon angeführten Momenten einerseits noch die große Häufigkeit der Salpingitis bedenkt, andrerseits die normal-anatomisch stark unregelmäßige Faltung der Tubenmukosa und eine Äußerung von Sänger und Barth — die hier kritiklos hingenommen werden soll —, daß „Neoplasmen der Tubenschleimhaut alle papillären Bau haben", vergleichend zusammenbringt.

Die Neoplasmen der Schleimhaut stellen das weitaus größte Kontingent aller Tubengeschwülste dar; unter ihnen sind wiederum die Epithel-

geschwülste am häufigsten. Ein Blick auf die eingangs zusammengestellten Häufigkeitsziffern der einzelnen Tubengeschwülste zeigt die dominierende Stellung dieser Geschwulstart überhaupt; trennt man von ihnen ab die geringe Zahl der vom Serosaepithel entstammenden und jener, welche unwidersprochen auf kongenitaler Anlage im Sinne v. Recklinghausens beruhen, so leiten sich alle vom Mukosaepithel her. Leider tragen die Epithelgeschwülste der Schleimhaut in überwiegender Anzahl den malignen Charakter; die Zahl der Karzinome ist überraschend groß, während die Geschwülste benigner Natur (Polypen, Papillome, Adenome) relativ selten sind.

Auf die benignen Geschwülste der Tubenschleimhaut soll im Folgenden näher eingegangen werden und zum Schluß ihre Zahl um einen Fall von polypösem Adenom, der an der Münchener Universitäts-Frauenklinik, Direktor Geheimer Hofrat Prof. Dr. Döderlein, zur Beobachtung kam, vermehrt werden.

Bei der Bauart der Tubenmukosa sollte man in Analogie mit den Schleimhautpolypen des Korpus, der Cervix uteri die Polypen der Tube für ein häufiges Vorkommnis halten. Das scheint aber nicht so: Hennig untersuchte 200 Leichen daraufhin und fand nur bei 2 polypöse Gebilde, die aber so klein waren, daß er für ähnliche Untersuchungen rät, das Organ unter Wasser zu halten. Vor ihm hatte schon Rokitansky auf vereinzelte Polypenbildung der Tubenschleimhaut hingewiesen. In der Folgezeit sind noch einige Veröffentlichungen herausgekommen, sie sind

aber alle so ungenau, daß Sänger und Barth dazu kommen, das Vorkommen von Polypen überhaupt in Frage zu ziehen; die Beobachtungen erstrecken sich sowohl auf Polypen an der graviden als auch an der nicht graviden Tube. Ohne Verbindung mit Tubargravidität beschrieb Amann einen Fall: der Polyp, der aus der Tube eines myomatösen Uterus mit Portiokarzinom stammte, bestand aus verdicktem Bindegewebe, das mit enorm gefaltetem Zylinderepithel überzogen war; einen andern teilt Lewers mit, seine Angaben sind aber sehr ungenau. Koblank läßt die Fälle Hennig, Amann als Polypen gelten, während Sänger und Barth sie gar nicht erwähnen; der Fall Lewers wird von Koblank nicht aufgeführt. Die 5 von Sänger und Barth zusammengestellten Fälle (Breslau, Beck, Leopold (2), Wyder) sind im Zusammenhang mit Schwangerschaft entstanden. Sie sind wohl alle Dezidualpolypen, vielleicht mit Ausnahme des einen Falls von Wyder, den Sänger und Barth für echt halten. Wyder fand „im uterinen Tubenteile zwei das Lumen völlig ausfüllende Polypen, von denen der dem Uterus zu gelegene völlig dezidualen Bau aufwies, während der andere in den peripheren Partien fibrillären, nicht dezidualen Charakter trug, bei allerdings vollkommen dezidualer Veränderung der Basis". Wyder selbst hält den letzteren für älter als die Gravidität. Wegen der dezidual gestalteten Basis glaubt aber Koblank, ihn doch als Dezidualpolyp auffassen zu müssen. — Nach der Zusammenstellung von Sänger und Barth ist

noch ein Fall von Dührssen veröffentlicht worden, auch im Zusammenhang mit Gravidität. Dührssen bezeichnet ihn als Fibrom und vergleicht ihn mit den submukösen Fibromen; der Polyp, der erbsengroß war und mit einem 3 mm breiten, kurzen membranösen Stiel der Tubenschleimhaut aufsaß, verschloß das Tubenlumen fast völlig, mikroskopisch zeigte er einen peripheren fibrillären Bindegewebsmantel, außen Epithelbekleidung, die teilweise fehlte. An der Spitze des Polypen senkte sich in ihn eine tiefe Epitheleinstülpung hinein, ein andrer Epithelspaltraum lag mehr zentral, der Stiel des Polypen bestand aus drüsenähnlichem Gewebe. Dieser Fall Dührssens erinnert stark an den Fall von Wyder und läßt sich wohl ebenso wie jener als Dezidualpolyp auffassen. Neuerdings (1915) ist noch von Lawrence H. Hoffmann ein Polyp in der linken Tube beobachtet worden, der eine vollständige Tubenruptur hervorgerufen hatte; er besaß einen Durchmesser von 2 cm; auf die genaue Befundswiedergabe muß ich leider verzichten, weil ich mir das Original nicht habe zugänglich machen können. Im Gefolge von Graviditäten sind auch echte Plazentarpolypen der Tube beobachtet worden, die sich gleich den uterinen Gebilden aus Blutungen um zurückgebliebene Chorionreste entwickeln, solche sahen Orthmann, Fränkel, Ciechanowski und Kreisch. Fränkel schließt auf größere Häufigkeit derselben, weil er bei kleinem Material in $^5/_4$ Jahren 2 Polypen gesehen hat. Außerdem sahen Schönheimer und Pasteau noch die

Entwicklung polypöser Exkreszenzen bis zu Walnußgröße auf Schleimhautektropien nach vaginaler Totalexstirpation des Uterus (nach Sänger und Barth). Damit ist aber auch die Literatur der Tubenpolypen erschöpft; man sieht also, daß ihr Vorkommen nicht gerade häufig ist.

Das Papillom der Tube ist ein benigner, zirkumskript auf der Schleimhaut ins Tubenlumen zottig oder blumenkohlartig hineinwuchernder Tumor, der sich meist nur in einer Tube, bis jetzt am häufigsten in der rechten, entwickelt. Mikroskopisch besteht es aus Stroma und Epithel: das Stroma ist baumartig verästelt und besteht aus mehr weniger lockerem, von Gefässen durchzogenem Bindegewebe, das manchmal hyalin entartet ist; das Epithel, ein flimmerndes Zylinderepithel, bedeckt den Tumor mit allen seinen Verästelungen in einfacher Lage, nur Doléris hat hat es mehrschichtig gefunden. Bis 1910 waren nach Fromme und Heynemann 10 Fälle beschrieben, in neuerer Zeit sind hinzugekommen: 1911 ein Fall von doppelseitigem Tubenpapillom, der mit Hydrops tubae profluens einherging, von Danel, 1913 ein Fall von Jacobs mit sekundären Veränderungen der Korpus- und Cervixschleimhaut des Uterus. Außerdem existiert noch ein Fall von Schirschow (1898) bei einer 41 jährigen Frau mit gleichzeitigem papillärem Kystom beider Ovarien, den Fromme und Heynemann nicht anführen. Da die Papillome für den vorliegenden Fall wenig Interesse bieten, soll nicht näher darauf eingegangen werden. Hervorgehoben zu werden verdient aber Bland

Sutton, der seine Fälle als Adenome beschreibt und auch die von Doran und Doléris in solche umwandelt. Gestützt auf seine Drüsenfunde in der Tubenschleimhaut der Affen, schrieb er durch Analogieschluß auch der menschlichen Tubenschleimhaut normal vorkommende Drüsen zu und hielt damit die Vorbedingung für das Entstehen von Adenomen für gegeben. Er fand in seinem makroskopisch blasenmolenähnlichen Tumor, der „gleich einem Büschel von Weinbeeren hervorquoll", mikroskopisch das Bild des Adenoms: in einem bindegewebigen Stroma liegende Drüsenazini mit einschichtigem Epithel. Ob es sich in der Tat um ein Adenom gehandelt hat — es wäre dann ein polypöses Adenom mit eigenartig papillärem Bau gewesen —, ist heute schwer zu entscheiden. Sänger und Barth rechnen seine Fälle, wie auch die von ihm umbenannten Fälle von Alban Doran und Doléris zu den Papillomen und haben mit ihnen eine eigene Form derselben begründet, die der „zystischen, hydropischen Papillome". Von Interesse ist noch ein anderer, eigentümlicher Befund: alle Autoren sahen in der Tube Residuen von entzündlich-infektiöser Adnexerkrankung; die in die Neubildung nicht hineinbezogenen Schleimhautstrekken befanden sich stets im Zustand chronischer Entzündung, woraus Sänger und Barth schliessen, „daß das Papillom niemals aus gesunder Schleimhaut entsteht". Alle Autoren aber halten ihre Gebilde für echte Geschwülste, nur Doran war geneigt, seine Fälle als entzündliche Hyperplasie aufzufassen.

Mit der Frage nach dem Adenom der Tube betreten wir ein vollständig unbebautes Gebiet: wie sehr ich auch nach dem echten Adenoma tubae geforscht habe, in der ganzen Literatur, älteren wie neuesten, war — wenn ich von den jetzt zu den Papillomen gerechneten „Bland Suttonschen Adenomen" absehe — auch nicht ein Fall zu finden. Die Bezeichnung „Adenom" tritt uns zwar häufiger entgegen, umgreift dann aber Neubildungen von allgemeindrüsigem Aussehen; meistens Adenomyome (Nadory, Gottschalk, Lahm u. a.), auch einfache adenomatöse Hyperplasien bei Salpingitis spezifischer (gonorrhoischer, tuberkulöser) oder nicht spezifischer Natur (v. Franqué — sein 2. Fall —, Nadory), selbst die Salpingitis nodosa (Lahm); echte Adenome finden sich darunter nicht. Es bestehen also keine Präzedenzfälle, deshalb läßt sich auch nichts über die Form derselben sagen oder vermuten, — ob es etwa tubulären oder alveolären Bau zeigen, ob invertierend oder evertierend wachsen wird.

Das Adenom im allgemeinen, eine „autonome Neubildung, die nach dem Typus des Drüsengewebes gebaut ist" (Borst), ist klinisch eine gutartige Geschwulst, also ohne destruierendes Wachstum und ohne Metastasenbildung. Durch Epithelwucherung „unter korrelativer Beteiligung des Bindegewebsapparats" (Borst) werden alveolär- oder tubulärdrüsige, mit bindegewebiger Membrana propria umscheidete Epithelverbände erzeugt, die morphologisch dem Muttergewebe ähnlich, funktionell aber von ihm verschieden, zirkumskript — häufig sogar in toto bindegewebig abge-

kapselt — in die Körperorgane eingelagert sind. Diese Epithelgebilde sind, wie gesagt, ausgesprochen benigner Natur; einige Autoren (Ribbert, Bormann, Selberg, zum Teil auch R. Meyer, Ziegler) wollen jedoch noch einen malignen Typ aufstellen; sie sagen, es gäbe drüsige Neubildungen vom Bau des Adenoms, die, ohne ausgesprochene Karzinome zu sein, destruierend wachsen und echte Metastasen bilden. Ihre Gegner, zu denen z. B. Kaufmann und Hansemann gehören, rechnen diese „malignen Adenome" zu den Adenokarzinomen und meinen, sie seien die Anfangsstadien derselben, die bei ihrer Weiterentwicklung die typische Karzinomgestalt annehmen. Sie betonen, daß es klinisch und anatomisch keinen durchgreifenden Unterschied zwischen ihnen und den Karzinomen gibt, daß ferner alle möglichen histologischen Übergänge zwischen den beiden bestehen, indem sowohl in soliden Karzinomen adenomatöse Partien als auch umgekehrt in Adenokarzinomen solide Zapfen vorkommen, und daß endlich Metastasen rein „maligner Adenome" nicht selten solid-krebsig gebaut sind: Hansemann sah sogar bei Metastasen aus Rezidiven des „malignen Adenoms" den Bau des Adenokarzinoms, manchmal selbst den kolloidalen und medullären Typ vertreten (nach Lubarsch), Aschoff sah auch das Umgekehrte, daß Metastasen des Karzinoms den Bau des malignen Adenoms zeigten. — Aschoff erklärt schon die Bezeichnung „malignes Adenom" für ein Unding, da hier „klinische und anatomische Einteilungsprinzipien zusammengeworfen

werden", man könne höchstens von einem „destruierenden" Adenom sprechen; R. Meyer schließt sich im Prinzip ihm an, möchte aber den Begriff „malignes Adenom" klinisch doch nicht missen. Jene Autoren, welche an dem Begriffe festhalten, finden den Unterschied zwischen ihm und dem Karzinom in der „Mehrschichtigkeit des Epithelbelags und der Polymorphie der Zellen", die nur bei letzterem vorkommen soll (besonders Selberg); doch hat Aschoff nachgewiesen, daß Epithelmehrschichtigkeit auch im Adenom vorkommt, ja sogar in adenomatösen Polypen entzündlicher Genese zu beobachten ist. — Aus diesem kurzem „Für und Wider" geht hervor, daß die Frage noch nicht endgültig geklärt ist; doch scheint sich das Recht mehr auf Seiten der Gegner des malignen Adenoms zu befinden. Für die Praxis ist der Streit auch unfruchtbar: denn es ist belanglos, ob ich den destruierenden und metastatisierenden Tumor als malignes Adenom oder als Adenokarzinom bezeichne, die Therapie ist in jedem Fall dieselbe.

Es erübrigt sich noch, auf das Verhältnis zwischen Adenom und entzündlicher Hyperplasie noch etwas einzugehen. Borst meint: „in ätiologischer Hinsicht ist bemerkenswert, daß Adenome im Laufe von chronischen Entzündungen hervortreten können". Daß chronische Entzündungen jeglicher Art adenomatöse Wucherungen hervorrufen, haben die oben angeführten Beobachtungen (Meyer, Stein, Neu u. d. A.) an der Tube bewiesen. Ob sich diese Wucherungsprozesse bei den sonstigen Vorbedingungen

zu echten Geschwülsten entwickeln können, scheint nach Borsts Ansicht diskutabel. Thoma und Aschoff vertreten anscheinend diese Auffassung, wenn sie angeben, Fälle gesehen zu haben, bei denen sich alle Übergänge zwischen entzündlicher Hyperplasie und richtigen Adenomen auffinden ließen, doch glaubt Borst auch hier als Vorbedingung für die echte Geschwulstbildung annehmen zu müssen, daß die Schleimhaut „durch eine Entwicklungsstörung im weitesten Sinne des Wortes zur Geschwulstbildung prädestiniert war". — Damit wäre die Eingangs betonte Schwierigkeit der Diagnose von neuem illustriert. Schmidt weist auf die Unmöglichkeit der Abgrenzung beider von der funktionellen Seite aus hin, indem er betont, daß auch das Adenomepithel reichlich Sekret liefert. Dieser Ansicht schließt sich Borst an, hält aber einerseits die qualitative Übereinstimmung des Adenomzellensekrets mit dem der Mutterzellen für nicht erwiesen, andererseits betont er, daß dieses Sekret wegen Mangels an Ausführungsgängen dem Gesamtorganismus nicht zugute kommt.

Das reine Adenom der Tube ist, wie ausgeführt, bis jetzt in der Literatur noch nicht beschrieben worden; wohl aber liegt eine große Reihe von Beobachtungen über drüsige Mischtumoren, über Adenomyome, vor. Woher stammen nun diese Drüsengebilde? Sind in der Tube normal vorkommende Drüsen vorhanden, so daß die Vorbedingung für die Entstehung von Drüsentumoren gegeben ist? Die Entscheidung dieser Frage erfordert eine kurze Besprechung des jet-

zigen Standes unserer histologischen Tubenkenntnis.

Die Tubenschleimhaut — von der Serosa, die dem Peritoneum zugehört, der Subserosa und Muskularis kann abgesehen werden — besteht aus einer einfachen Schicht zylindrischer Epithelzellen, die mittels einer bindegewebigen Membrana propria ohne Submukosa unmittelbar an die Muskularis anschließt. v. Ebner bestreitet das Vorkommen einer Membrana propria, Hörmanns Untersuchungen über das Bindegewebe der Tube lassen ihr Vorkommen aber zweifellos erscheinen. Das Bindegewebe zieht sich durch alle Tubenzonen: in der Subserosa sind die Bindegewebsfasern von ganz regelloser Anordnung, sehr spärlich und dünn und stark gewellt; in der mittleren, der Muskulariszone, werden sie viel kräftiger, sind nur wenig gewellt und konzentrisch zum Tubenquerschnitt angeordnet; in der innersten, der Mukosa entsprechenden Zone fand Hörmann sie wieder etwas dünner, an Zahl sehr zugenommen, sie bilden, in allen Richtungen verflochten, einen direkten „Faserfilz", der sich unter dem Epithel membranartig verdichtet. Die Mukosa ist stark gefaltet, schon in der pars interstitialis sieht man vier bis sechs Längsfalten, die „nach dem Ostium abdominale immer höher, reichlicher und seitlich stärker verzweigt werden" (v. Franqué), so daß sie auf dem Tubenquerschnitt wie verästelte „Zottenbäumchen" aussehen. Schon an der gesunden Tube kommen, wie Kroemer gefunden hat und Schickele bestätigt, vereinzelte Abzweigungen des Tubenlumens und wahre

Divertikel, zylinderförmige Ausstülpungen der Tubenlichtung in die bindegewebig-muskuläre Tubenwand mit eigenem Faltensystem, vor, und nicht bloß, wie Höhne meint, an der pathologisch veränderten Tube. Höhne führt die Divertikel zurück auf Abszedierung einer Pyosalpinx mit nachfolgendem Prolaps der Schleimhautfalten in die Abszeßhöhle, wodurch diese sekundär vom Tubenepithel ausgekleidet werde. Alle Tubenfältchen sind ausgefüllt von dem bindegewebigen Netzwerk, dessen Hauptfasern den Fältchen parallel laufen. Nach Björkenheim verhält es sich in den einzelnen Lebensabschnitten verschieden: bei Kindern ist es dicht, nach Menstruationsbeginn lichter und wird im Senium von sehr klumpigen, angeschwollenen Fasern gebildet. Es ist ferner auch der Träger der Blutgefäße, die sich unter dem Epithel in massenhafte Kapillarnetze auflösen. Lymphgefäße sind in der Mukosa nicht beobachtet worden (Poirier und Wallich, nach Martin), sie kommen nur in der Muskularis vor. Elastische Fasern kommen bis zum Eintritt der Geschlechtsreife nur in den Gefäßwänden vor, um späterhin etwas an Menge zuzunehmen (Björkenheim) und auch in die Mukosa selbst auszustrahlen (v. Franqué).

Das Epithel der Tubenmukosa selbst besteht aus einer einfachen Lage, teils flimmernder, teils sezernierender, nicht flimmernder Zylinderzellen von 15—20 μ Höhe, zwischen welche die sogenannten „Stiftchenzellen“ (Schalt-, Interkalarzellen) — zum Teil in Abstoßung begrif-

fene Epithelzellen, zum Teil entleerte Sekretzellen — eingelagert sind. Hennig hielt das Epithel für mehrschichtig, worin ihm Heinen und später Frommel widersprechen, letzterer mit dem Hinweis, die Mehrschichtigkeit werde vorgetäuscht durch die nicht in einer Höhe stehenden Epithelkerne. Schaffer ist derselben Ansicht, nur v. Franqué meint in neuerer Zeit, „das Epithel der Tube besteht aus einem einfachen, mitunter auch mehrzeiligen Zylinderepithel". — Was die Flimmerung betrifft, so machte Nicolas (1890) zuerst die Mitteilung, daß bei Tieren das Tubenepithel aus flimmernden und nicht-flimmernden Zellen bestehe. Das wurde bald darauf auch für den Menschen von den verschiedensten Autoren bestätigt. Die Cilien entspringen aus Basalknötchen des Zellleibs und besitzen eine schwingende Bewegung, die einen uterinwärts gerichteten Flimmerstrom erzeugt. Höhne meint, „daß im Eileiter des geschlechtsreifen Weibes das Flimmerepithel eine ununterbrochen flimmernde Fläche bildet, die bei der Seitenansicht als ein in ganzer Linie flimmernder Saum erscheint. Wimperlose Zellen kommen in der menschlichen Tube wohl vor, sind aber im Verhältnis zu den Flimmerzellen ziemlich selten". Dem widerspricht Schaffer mit der Begründung, daß es am Mangel der Untersuchungsmethode liege; die Zahl der sezernierenden, flimmerlosen Zellen sei bedeutend, doch „ihre Verteilung eine solche, daß die Kontinuität des Flimmerstroms für die Fortbewegung des Eis nicht unterbrochen erscheine". Nach letzterem

ist das Infundibulum tubae nahezu mit reinem Flimmerepithel ausgekleidet, in der Ampulle aber treten die Drüsenzellen schon in großer Anzahl auf, um nach dem Isthmus an Menge noch zuzunehmen. — Die sezernierenden Zellen werden allgemein als Umwandlungsprodukte der Flimmerzellen angesehen, diese verlieren ihre Wimpern und die Basalknötchenmembran; Linari nimmt sogar an, daß die Umwandlung viceversa vor sich gehen kann, daß also die Drüsenzellen, nachdem sie ihr Sekret entleert haben, wieder zu Flimmerepithelzellen werden können. Schaffer hält die verschiedenen Zellarten des Tubenepithels überhaupt nur für den Ausdruck des verschiedenen Sekretionsstadiums ein und derselben Zelle. — Das Vorkommen der schmalen, scheinbar nur aus Kern bestehenden „Stiftchenzellen" („schmalen Zellen" Frommels, auch Schalt- und Interkalarzellen genannt) hält Schaffer nicht für einen regelmäßigen Befund, wenigstens kämen sie nicht in großer Anzahl vor. Frommel als auch Hörmann sehen sie für entleerte Sekretzellen an, ebenso Hitschmann und Adler. Schaffer widerspricht und meint, der Beweis, daß es entleerte Sekretzellen seien, könne „nur durch den Nachweis funktionierender, noch nicht entleerter Drüsenzellen am Tubenepithel abgeleitet werden" und diesen Beweis seien sowohl Frommel wie Hörmann schuldig geblieben; er glaubt jedoch trotzdem selbst an den sekretorischen Charakter derselben, hält sie aber auch zum Teil für in Abstoßung begriffene Epithelzellen, mit ihm v. Ebner und v. Franqué. Holzbach deutet

die Stiftchenzellen als entleerte Becherzellen, da alle Übergänge von der normalen Epithelzelle bis zur Stiftchenzelle vorkämen; er meint den sekretorischen Charakter derselben erwiesen zu haben, da das Auftreten dieser Zellen bei Tieren an das Fortpflanzungsoptimum, an die Brunst und vielleicht auch an die Schwangerschaft gebunden sei. Becherzellen (mit Theca und Stroma) sind aber von Schaffer nur ausnahmsweise bei einigen Tieren gesehen worden, beim Menschen sind sie noch nicht zur Beobachtung gelangt.

In der vorstehenden kurzen Skizzierung unserer Kenntnis der Tubenschleimhaut ist zwar von sezernierenden Zellen, „Drüsenzellen", die Rede gewesen, richtige Drüsen sind aber nicht erwähnt worden; in der Tat kommen solche normaler Weise in der Tube auch nicht vor. Es gab allerdings eine kurze Zeitspanne, in der Drüsen angenommen wurden. Schon Bormann hatte auf besondere, mit wimperlosem Zylinderepithel ausgekleidete Schläuche der Tubenschleimhaut hingewiesen; nach ihm beschrieb Hennig richtige Tubendrüsen als meist einfache, oft gabelförmige Schläuche (2 Drüsensäcke) mit einem Aufführungsgang ins Tubenlumen; ihre Beobachtung soll unwidersprochen bleiben, vielleicht liegt aber bei ihnen eine Verwechslung mit den nach Kroemer, Schickele schon an normaler Tube vorkommenden Abzweigungen des Tubenlumens vor, oder sie haben, wie auch A. Martin meint, die von der Salpingitis pseudofollicularis geschaffenen Bilder für Drüsen gehalten. Bland Sutton, der in der Tube der Affen Drüsen ge-

funden zu haben glaubte, suchte per analogiam solche auch beim Menschen als vorkommend zu beweisen; doch hat Frommel fast generell Drüsen in der Tubenschleimhaut der Tiere nicht gefunden, eine Beobachtung, die Popoff bestätigt; in der menschlichen Tubenschleimhaut sind ebenfalls Drüsen von beiden nicht gefunden worden. Auch Koßmann vertritt diese Auffassung und erklärt die Annahme normal vorkommender Drüsen für irrig, wenn solche Bilder gefunden würden, können sie, meint er, nur durch Verklebung und nachträglichen Epithelschwund stark reduzierter Tubenfalten, also, wie schon A. Martin sagte, durch die Salp. follicularis entstanden sein. Ebenso betont Kaufmann: „Drüsen gehören nicht zu den physiologischen Bildungen der Mukosa.“ Gegenwärtig kann also wohl als erwiesen angesehen werden, daß die normale menschliche Tubenschleimhaut drüsenlos ist.

Trotzdem sind aber in der Tube Geschwülste — die Adenomyome — beobachtet worden, die drüsigen Charakter tragen, also mit Epithelien ausgekleidete, eine besondere bindegewebige Wand besitzende Hohlräume umschließen. Die Frage nach der Herkunft der Drüseneinschlüsse hat bei dem Fehlen normaler Tubendrüsen eine Zeit lang die Gemüter leidenschaftlich erregt; zur Erklärung ihrer Genese sind verschiedene Theorien entstanden:

1. Die Urnierentheorie (v. Recklinghausen, Pick, Schickele u. a.), welche die Drüsengebilde von versprengten, persistierenden Teilen des Wollfschen Körpers bezw. Wolffschen Gangs herleitet.

2. Die kongenitale Schleimhauttheorie (Koßmann, v. Lockstädt u. a.), die im intrauterinen Leben versprengte Teile des Müllerschen Ganges verantwortlich macht.
3. Die postfötale Schleimhauttheorie (v. Franqué, Meyer u. a.), die ihren Ursprung auf das Epithel der ausgereiften Tubenschleimhaut, wie es sich post partum präsentiert, bezieht.
4. Die Serosaepitheltheorie (Meyer u. a.).

Auf die Möglichkeit einer kongenitalen Ableitung hatte schon Nagel hingewiesen, indem er meint, „es wäre unter Berücksichtigung der Entwickelung der Tube nicht befremdend, wenn einmal Drüsen in der Tubenschleimhaut, besonders in der Nähe des Uterus, gefunden werden sollten". v. Recklinghausen war der erste, der diesen Gedanken ausbaute, als er im Jahre 1896 — er hatte sich schon 1893 dahin geäußert — in seiner bekannten Monographie über die Entstehung der Adenome und Zystadenome der Uterus- und Tubenwand seine Urnierentheorie begründete. Er führt die Drüsen dieser Tumoren auf persistierende versprengte Urnierenkeime zurück, die später eine blastomatöse Wucherung eingehen. Darauf kam er, weil er in zahlreichen Präparaten mit mehr weniger hohem Zylinderepithel ausgekleidete, geschlossene Drüsenkomplexe sah, welche in Bau und Anordnung die Charakteristika der Urnierenkanälchen — wie sie im Nebeneierstock angedeutet sind — wiedergaben. Er sah jene von der Urniere her bekannte „kamm- und federbartartige" Anordnung der Drüsen in geschlossenen Systemen: zystenartig

beginnende Kanälchen wandeln sich in gewundene, mit kubischem Epithel bekleidete Sekretionsröhrchen um und laufen in mehr weniger gerade Sammelröhrchen mit hohem, zum Teil flimmerndem Zylinderepithel aus, letztere münden in einen Hauptkanal (die Hauptampulle); reichliches zytogenes Bindegewebe umscheidet die Drüsenbildungen. Zuweilen fand er auch sogenannte „Pseudoglomeruli" — kugelige oder halbkugelige, gefäßreiche Erhebungen in den Endkolben und Schlauchampullen — sowie Pigmentkörper im Lumen der Kanälchen und stärkere Pigmentierung des Stroma. Das Vorkommen von Pigment wie im Giraldeschen Organ erschien ihm von besonderer Bedeutung, er hielt es für identisch, doch hat Cohen später davon nachgewiesen, daß nur das Tumorpigment die Eisenchloridreaktion gibt, letzteres nicht. Der vorliegende Befund zeigte ihm ganz das Bild eines „Ovariums in verjüngtem Maßstabe" und war treffend ähnlich dem Bilde, das man normaler Weise bei der mikroskopischen Betrachtung des Wolffschen Körpers, bezw. der Überreste des Epoophoron und Paroophoron findet. Es lag für ihn also nichts näher, als diese Gebilde in gegenseitige Beziehung zu bringen; weil die Adenomyome hauptsächlich am Tubenwinkel auftraten, fand er diese Beziehung in der Entwicklungsgeschichte, spez. in der anatomischen Lagerung der beiden Organe: am Tubenwinkel kreuzt sich der Müllersche Gang mit der Urniere, und so könnten, meint er, während der fötalen Anlage leicht Teile der letzteren der späteren Tube im-

plantiert werden, die abgesprengt dort persistieren und später geschwulstig weiterwuchern. — Die v. Recklinghausensche Theorie veranlaßte eingehende Nachforschungen über diesen Gegenstand. Sie fand neben zahlreichen Gegnern auch viele Anhänger. Vor allem ist es Pick, der die Urnierentheorie vertritt. Durch die Mitteilung eines Falls von Adenomyom des Epoophoron, der an zweifellos im menschlichen Organismus erhalten gebliebenen Urnierenkanälchen die Fähigkeit dieser hypothetischen Urnierenreste in der Tube zu charakteristischer Adenomyombildung im Sinne v. Recklinghausens beweisen soll, glaubt er die Kette der Argumente bis auf ein Glied geschlossen; es bliebe nur noch das Vorkommen von eindeutigen Urnierenresten in der Tube ohne gleichzeitige Geschwulstbildung durch Beobachtung sicher zu stellen; — bis jetzt ist diese Beobachtung jedoch noch nicht gemacht worden. Auch Schickele und Vássmer wollen die urnierenartige Anordnung der Drüsen in ihren Adenomyomfällen gesehen haben und stehen ganz auf dem Boden der v. Recklinghausenschen Theorie, Ricker und Aschoff schließen sich ebenfalls ihr an. Doch muß hervorgehoben werden, daß fast alle diese Autoren — selbst v. Recklinghausen — die Notwendigkeit zugeben, ein eigenes Schleimhautadenomyom aufzustellen, da ihre späteren Beobachtungen sie von der Existenz einer solchen Genese überzeugt haben.

Scharfe Gegner erstanden v. Recklinghausen in Koßmann und v. Lockstädt,

welche die fraglichen Drüsenbildungen auf im embryonalen Leben versprengte Keime des Müllerschen Ganges zurückzuführen versuchten. Ihre Hauptgegenbeweise, welche sich besonders auf die Ähnlichkeit der Urnierenadenomyome mit Struktur der Uterusschleimhaut und die anatomische Lagerung der beiden Gänge in der Entwicklungsperiode stützen, sollen, da sie sich mehr auf die Uterusgeschwülste beziehen, hier nicht weiter ausgeführt werden. Das zytogene Bindegewebe spielt bei ihnen eine große Rolle, sie fanden unter dem Epithel der Geschwülste eine Schicht dieses Gewebes, die wohl unter dem Epithel des Müllerschen Ganges, aber nicht unter dem der Wolffschen Kanälchen gebunden wird. Für die Tubenadenomyome meinen sie rudimentäre Nebentuben, fötale Sprossungen des Müllerschen Ganges, zur Erklärung heranziehen zu können, die häufiger zu Gesichte kommen; Koßmann hat akzessorische Müllersche Gänge „bei 4%, vielleicht bei 10% seiner Operationen" gefunden. Santi u. a. schließen sich den Ausführungen von Koßmann und Lockstädt an, Aschoff hält dagegen ihre Beweise nicht für überzeugend, „so lange nicht an unzweifelhaft schleimhäutigen Adenomyomen derselbe typische Aufbau wie in den Urnierenadenomyomen nachgewiesen sei". Selbst wenn dies geschehe, meint Pick, so beweise es nichts: „der Wolffsche und Müllersche Gang sind eben befähigt, bei aller Verschiedenheit ihrer normalen Differenzierung, ganz gleichartige Wucherungsprozesse von erstaunlicher Übereinstimmung hervorzubringen."

Eine große Reihe von Autoren (v. Franqué, Meyer, Gotschalk, Opitz u. a.) führen — ohne allerdings zum Teil die Entstehung aus kongenitalen Keimverirrungen des Wolffschen und Müllerschen Ganges im Sinne von v. Recklinghausen und Koßmann für unmöglich zu erklären — die drüsigen Tubentumoren auf postfötale schleimhäutige Genese zurück, sie schließen dies zum Teil deduktiv aus den beobachteten adenomatösen Schleimhautwucherungen der entzündlichen Tube, zum Teil haben sie auch bei Adenomyomen den Zusammenhang der Drüsenkomplexe mit der Tubenmukosa direkt nachweisen können. Zu dieser Anschauung kamen die meisten Anhänger der Schleimhauttheorie dadurch, daß sie einerseits keine charakteristischen Formationen (kammförmige, guirlandenförmige) unter den Drüsenschläuchen ihrer Tumoren feststellen konnten, andererseits aber eine Verbindung derselben mit dem Tubenepithel beobachteten. v. Franqué sah in seinem Fall einen direkten Zusammenhang der Drüsenelemente des Tumors mit dem Epithel der Schleimhaut; durch spätere Bindegewebswucherungen, meint er, werde diese Kommunikation verlegt, wodurch die Unabhängigkeit der Drüsen von der Schleimhaut vorgetäuscht werde. Dasselbe beobachtete Meyer, er glaubt sich davon überzeugt zu haben, daß „ein einziger Schleimhautausläufer zahllose Verzweigungen in alle Wandschichten senden kann, und zwar auf sehr große Strecken". Auch Gottschalk konnte bei einem Fall an 2 Stellen eine deutliche Entstehung der Drüsen aus Ausstülpungen des Tuben-

epithels wahrnehmen, ebenso Opitz: der mikroskopische Befund seines Adenomyoms zeigte deutlich schlauchförmige Ausstülpungen des Tubenepithels, von welchen die epithelialen Drüsengebilde des Tumors mit Sicherheit entstammten; die Entstehungsweise erklärt er sich so, daß ein aus dem Bindegewebe entlang den kleinen Gefäßen sich bildendes kernreiches, aus kurzen Spindelzellen bestehendes Gewebe („entzündliches Keimgewebe") dem Tubenepithel ermögliche, zwischen die Muskelbündel einzudringen und weiterzuwuchern; das „entzündliche Keimgewebe" sei fähig, neue Muskelfasern zu bilden und sich um die drüsigen Epithelschläuche in zytogenes Bindegewebe umzuwandeln. — Neben diesen hat noch eine Reihe anderer Autoren (Jung, Mackenrodt, Semmelink und de Rosselin de Jong, Bortkiewitsch u. a.) dieselbe Beobachtung gemacht, auch ihre Befunde lassen unzweifelhaft die Abkunft der Drüsengebilde mancher Tuben„adenome" vom Mukosaepithel erkennen. Diesen Beweisen konnten sich, wie gesagt, selbst v. Recklinghausen und Pick nicht verschließen, so daß diese die Aufstellung eines eigenen Schleimhauttyps für berechtigt erklärten. — Ätiologisch machen die Anhänger der Schleimhaut„adenome" die Entzündung der Tube verantwortlich; in der Tat liegen auch zahlreiche Beobachtungen über „adenomatöse" Neubildungen bei Tubenentzündungen aller Art vor, die diese Annahme glaubhaft erscheinen lassen. Die adenomatösen Neubildungen im Anschluß an Salpingitis werden teils

auf direkte primäre Epithelwucherung zurückgeführt, teils werden als primär inselartige Epithelverlagerungen postuliert, an die sich die Wucherungsprozesse sekundär anschliesen sollen. Daß primäre Epithelwucherungen bei Salpingitis statthaben können, glauben Neu, Landau und Rheinstein, Wolff beobachtet zu haben. Neu sah mehrschichtige Epithelentfaltung, die sich teilweise sogar bis zu papillären Gebilden gesteigert hatte „nach allen Seiten, nach dem freien Tubenlumen, der Muscularis und ins Stroma hinein"; die papillären Sprossungen, das unregelmäßige, in die Tiefen treibende Übergangsepithel und die Mehrschichtigkeit des Epithels galten ihm als Wucherungsbeweis, letztere als Gradmesser der Proliferationsfähigkeit desselben. Ebenso beobachteten Landau und Rheinstein bis tief in die Muscularis hineinragende Epithelstränge und -schnüre, die mit dem Tubenepithel zusammenhingen und nach ihrer Meinung auf Wucherung desselben zurückzuführen waren; auch Wolff hält die primäre Wucherung für zweifellos, er erblickt den Beweis dafür in den deutlichen Sprossen und Bälkchen, die von den Wänden der Drüsengebilde wie Papillen in das Lumen hineinragen. Andere Autoren halten für das Primäre eine passive Verlagerung von Mukosaepithel, an die sich dann die sekundäre Wucherung anschließe. Meyer vergleicht in seiner „Innendruckstheorie" die entzündliche Tube mit einer Wasserleitung, in deren Röhren das Wasser unter hohem Druck steht, und meint: „unter einem solchen Druck scheint das

Epithel der entzündlichen Schleimhaut zu stehen, daß es die geringsten Lücken benutzt, um sich von hier aus in zahlreiche Interstitien zu ergießen", für den Effekt sei es aber vollkommen irrevelant, ob man pathologisch sich etablierende Drüsenwucherung oder Ausstülpungen der Tubenschleimhaut annehme. Stein meint für seine Fälle, durch die etablierte entzündliche Salpingitis würden zuerst Epithelkomplexe inselförmig abgeschnürt und verlagert; diese Epithelinseln gingen dann sekundär in Proliferation über. Münster und Orthmann nehmen eine teilweise Entstehung im Sinne der Salp. pseudofollicularis an, glauben also, daß durch den entzündlichen Reiz verklebte Fältchenzwischenräume als Drüsengebilde weiterwuchern können, teilweise finden sie aber auch direkte Wucherungsprozesse für im Bereiche der Möglichkeit liegend. Eine vollständig andere Anschauung vertritt Lubarsch, er hält bei allen diesen adenomatösen Bildungen, wie sie bei Salpingitis zu Gesicht kommen, die Drüsen für verzerrte und verlagerte Kanalsysteme der Tubenschleimhaut. v. Franqué schließt sich ihm an, glaubt aber auch, wie er selbst in 2 Fällen gesehen, eine direkte drüsige Epithelproliferation als erwiesen annehmen zu können. — Aus den angeführten Beobachtungen, mögen sie eine primäre, oder mögen sie eine sekundäre Wucherung nach Epithelverlagerung oder Abschnürung von Nebenkanälchen befürworten, geht soviel hervor, daß das Tubenepithel die Fähigkeit zu adenomatöser Neubildung besitzt, gegebenenfalls also wohl auch echte

Tumoren bilden kann; insofern können sie zur Unterstützung der „Schleimhauttheorie“ und zur Erklärung der Drüsenentstehung herangezogen werden. — Eine andere Frage ist jedoch, ob die derart entstandenen drüsigen Neubildungen, die Adenomyome, noch zu den echten Neoplasmen zu rechnen sind: Borst macht die Benennung als echte Geschwulst davon abhängig, daß die in solche Adenomyome eingelagerten Drüsenkomplexe noch weiter mitwuchern, wenn nicht, sollte man sie als „Myome mit drüsigen Einschlüssen“ bezeichnen.

Die Serosaepitheltheorie sucht in derselben Weise wie die postfötale „Schleimhauttheorie“ die drüsigen Tubentumoren vom peritonealen Epithelüberzug der Tube abzuleiten, es erübrigt sich deshalb, noch näher auf sie einzugehen. Ein solcher Ursprung der drüsigen Einschlüsse ist von verschiedenen Autoren (Meyer, Fabricius, Iwanoff u. a.) gesehen und mit ähnlichen Argumenten glaubhaft gemacht worden; Meyer konnte sogar in 9 Fällen diesen Befund erheben.

Zur Würdigung der verschiedenen Theorien ist nicht viel zu sagen. Alle vier sind durch eingehende Beobachtungen derart glaubhaft gemacht, daß die Entstehung drüsiger Mischtumoren nach jedem Typ möglich, ja erwiesen erscheint. Die einzelnen Entstehungsmöglichkeiten schließen sich gegenseitig auch nicht aus: neben der Schleimhaut- und Serosaepithelgenese besteht immer noch die Möglichkeit eines kongenitalen Ursprungs, das lassen auch viele Gegner der kongenitalen Theorien gelten, und umgekehrt:

vielleicht aber beteiligen sich auch kongenitale und postfötale Prozesse zu gleicher Zeit an ihrer Bildung; dies meint z. B. Landau, wenn er sagt: „Wahrscheinlich teilen sich in ihre (der Tubenadenomyome) Entstehung wie am Uterus, postfötale Mukosawucherungen und fötale Epithelverlagerung." Nur v. Franqué scheint ein absoluter Gegner des kongenitalen Ursprungs zu sein; er sagt: „Man hat diese adenomähnlichen Bildungen früher vielfach als wirkliche Adenome oder Adenomyome aufgefaßt, die auf Grund kongenitaler Anlage, vor allem versprengter Urnierenreste, entstanden sein sollten. Doch ist die postfötale, entzündliche, schleimhäutige Genese dieser Bildungen auf Grund aller möglichen Infektion erwiesen, man kann sagen experimentell sichergestellt, nachdem man sie und die ihnen zugrundeliegenden aktiven Proliferationsvorgänge entstehen sah", — hier ist wohl der Fall Neus gemeint — „an dem entzündlich gereizten Epithel einer vorher gesunden, gelegentlich einer vaginalen Operation in die Scheide prolabierten Tube im Gefolge einer langwierigen eitrigen Entzündung"; — doch vertreten nicht alle Autoren diesen krassen Standpunkt v. Franqués.

Mag man also von den Theorien, von denen eine jede die Herkunft der Drüseneinschlüsse der Tubentumoren, die eine mehr, die andere minder glücklich, zu erklären versucht, annehmen, welche man will: Tatsache ist eben, daß trotz Fehlens normal vorkommender Drüsen, an der Tube drüsige Tumoren entstehen können. Es erscheint somit rein zufällig, daß bis jetzt echte Tuben-

adenome nicht entstanden oder wenigstens nicht zur Beobachtung gelangt sind. Der in der Münchener Universitäts-Frauenklinik gesehene Fall von polypösem Adenom der Tube — der erste seiner Art — ist geeignet, diese bis jetzt herrschende Lücke auszufüllen, wenn er auch die Streitfrage über die Herkunft der Drüsenbildungen nicht zu entscheiden vermag.

Anamnese: Es handelt sich um eine 31jährige Nullipara — Lehrerin —, die am 23. 10. 17 in die Münchener Klinik aufgenommen wurde. Mutter an Lungenleiden gestorben, Vater und 5 Geschwister leben und sind gesund. 1913 hat sie eine leichte Rippenfellentzündung überstanden. Keine erbliche Belastung, infectio venerea negatur. Vom 15. bis 18. Lebensjahr war sie regelmäßig menstruiert, Menstruationsdauer 3—4 Tage, beschwerdefrei. Seit dem 18. Lebensjahr hatte sie immer sehr starke Blutungen, oft wochenlang. Stand seit der Zeit ständig in ärztlicher Behandlung; alle styptischen Mittel angewandt, ohne Erfolg. 1904 wurde eine Uterusauskratzung vorgenommen, 1913 und 1914 in Kempten Röntgenbestrahlung, je eine Sitzung, ohne Erfolg. Seit 3 Jahren hat sie sehr oft heftige Leibschmerzen, besonders in der linken Unterleibsseite. Das letzte halbe Jahr war die Blutung fast dauernd vorhanden. Die bimanuelle Untersuchung ergibt einen rechtsseitigen Adnextumor; es wird Operation empfohlen.

Operation: Laparotomie in Gemischtnarkose mit Beckenhochlagerung am 24. 10. 17; Opera-

teur: Geheimrat Prof. Dr. Döderlein; Bauchschnitt nach Pfannenstiel nach üblicher Desinfektion. Nach Eröffnung der Bauchhöhle findet sich der auf Mannesfaustgröße vergrößerte Uterus, ferner an der rechten Tube dicht am Uterus ein gut kastaniengroßer Knollen, der für ein Myom angesprochen wird. Das rechte Ovarium ist in Hühnereigröße zystisch degeneriert. Keine Adhäsionen mit Netz oder Darmschlingen, kein Aszites. Die ganze rechte Adnexe wird entfernt. Abtragung der Tube zwischen Uterus und Tumor mit teilweiser Exzision der Uteruswand. Naht der Uteruswunde, Unterbindung des Stumpfes und Peritonisierung der Wundflächen mit Blasenperitoneum. Während die Bauchhöhle geschlossen wird, wird eine abrasio mucosae uteri gemacht. Michelsche Klammern, steriler Gazeverband, keine Drainage. Ungestörter Heilungsverlauf. Temperatur am 26. 10. 38,0, bis 2. 11. ganz leicht gesteigert, dann vollständig normal. Am 17. 11. Entlassung ohne jegliche Beschwerden.

Mikroskopische Beschreibung: Das durch die Operation gewonnene Präparat zeigt die ganze rechte Adnexe, Ovarium und Tube, die an ihren normalen Ansatzstellen abgetrennt sind; nirgends sind Spuren von Adhäsionen und Verklebungen vorhanden, nirgends fibrinöse Auflagerungen zu sehen, das Peritoneum glänzt überall, selbst im Gebiet der knolligen Auftreibung, spiegelnd in tadelloser Reinheit. Das Ovarium ist zu einem hühnereigroßen Kystom umgewandelt. Die Tube zeigt — man denke sie sich gradlinig in der

Frontalebene des Körpers gelagert — im abdominalen Drittel der pars isthmica 2 starke Windungen in der Frontalebene des Körpers, die je $^1/_2$ cm zu beiden Seiten der Tubenachse gelagert sind, die uterinwärts gelegene Windung besitzt an ihrem oberen Punkte noch eine schraubenähnliche Krümmung in der Sagittalebene. Vier weitere Schlängelungen liegen noch mehr uterinwärts von dieser Windung. Die Fimbrien sind frei, nicht verklebt, das Ostium abdominale ist offen. 1 cm vom Fimbrienursprung hängt eine kleintraubengroße, weißlich durchscheinende, prall gefüllte Zyste an einem 1 cm langen Stiel von der hinteren Tubenwand herab, dicht unter ihr eine andere, gut stecknadelkopfgroße mit 3 mm langem Stiel. Über den ganzen ampullären und den äußeren isthmischen Teil, besonders im Bereiche der Windung, sind, auf die freie Tubenperipherie verstreut, noch eine Reihe stecknadelkopfgroße und kleinere ungestielte Serosazystchen sichtbar. Am uterinen Ende ist die Tube knollenförmig bis zu Kastaniengröße aufgetrieben, in ihrem anderen Bereich ist nirgends eine abnorme Verdickung zu bemerken, sie erscheint dort vollständig normal stark. Die knollige Auftreibung ist an ihrer vorderen Seite aufgeschnitten, sie zeigt die bis zu zirka $^1/_2$ cm verdickte Tubenwand und in ihrem Innern einen von der hinteren Fläche entspringenden, in ihr Lumen hineinragenden polypösen Tumor. Der Tumor hat Erdbeergröße und sitzt mit einem kurzen oblongen Stiel, der in der Längsachse zirka 6 mm mißt, der Tubenschleimhaut auf. Auch sein

Aussehen gleicht dem einer Erdbeere, an seiner Oberfläche zeigen sich kleinbuckelige Vortreibungen, die mit Einziehungen abwechseln; seine Konsistenz ist schwammig-weich, während der Stiel sich mehr derb anfühlt.

Mikroskopische Beschreibung: Die mikroskopischen, dem Tumor entnommenen Schnitte, die mit Hämatoxylin-Eosin gefärbt wurden, zeigen folgendes Bild: Über den ganzen Schnitt liegt verstreut eine Unmenge gewucherter Drüsengebilde, die durch eine teils stärkere, teils schwächere Lage äußerst kernreichen Bindegewebes voneinander getrennt sind. Die Drüsen zeigen die verschiedensten Größen; man findet größere, anscheinend zystisch erweiterte, auch kleinere, die mit ganz kleinen alterieren und mit ihnen zu größeren Komplexen zusammengelagert sind. Ihre Gestalt ist bald rund, bald oblong, bald ganz lang ausgezogen wie platt gedrückt, bald unregelmäßig aus- und eingebuchtet, bald zeigen sie papilläre Erhebungen an der Innenfläche, bald ziehen kürzere oder längere geweihartige Vorsprünge in ihr Lumen hinein. Die Drüsenwand ist mit einschichtigem, hohem Zylinderepithel ausgekleidet, mit mehr basalständigen, gut gefärbten, stäbchenartigen Kernen, deren Achse in die Länge der Zellen fällt; ab und zu sieht man auch die Kerne quer über die Achse der Zellen liegen, besonders an solchen Stellen, wo das Zylinderepithel mehr kubisch abgeplattet erscheint, was vor allem an den größeren, zystisch erweiterten Drüsen zu beobachten ist. Nirgends

findet sich Mehrschichtigkeit des Epithels oder gar Metaplasie desselben. An manchen Stellen sind die Epithelzellen fächerartig angeordnet, auch zapfenartige Epithelvorsprünge ohne dazwischenliegendes fibrilläres Stützgewebe sind häufig an den Drüsen sichtbar, beides ein Beweis für die rege Proliferationstätigkeit des Epithels. Flimmerhaare sind nicht genau zu beobachten, an manchen Stellen scheint es, als ob solche vorhanden und verklebt wären, doch läßt sich das nicht mit Bestimmtheit sagen. Unter den Drüsen ist der alveoläre Typ vorherrschend, man sieht allerdings auch langgestreckte Formen, die ein mehr tubuläres Aussehen haben; vielleicht ist aber diese Erscheinung durch die Schnittführung hervorgerufen. Eine charakteristische, federbartartige Urnierenanordnung ist nirgends zu beobachten. Die Drüsenhohlräume werden ausgefüllt von einer geronnenen, gelblich gefärbten Masse; in einigen bildet diese geronnene Masse kompakte, von der Wand wohl infolge der Schnittpräparation abgestoßene Schollen. Daneben sieht man vereinzelte Schleimzellen, auch Epithelien, die sicher artifiziell aus ihrem Verbande gelöst sind; ganz vereinzelt sind auch Leukozysten wahrzunehmen. Beobachtet man weiter, so konstatiert man, daß vereinzelt größere Drüsenräume fast ohne bindegewebige Zwischensubstanz mit ihren Epithelien aneinanderliegen, als wenn sie zu konfluieren im Begriffe ständen; das Epithel ist an den Drüsensepten dann mehr kubisch, bis ganz platt mit kaum noch sichtbarem Kern, an manchen Stellen ist es überhaupt kaum noch zu erkennen.

Ebenso findet man an größeren Drüsen hie und da sporenartig vorspringende Leistchen, Überreste der ehemaligen Septen, ein Beweis stattgehabter Konfluktation; doch ist dieser Befund selten. Das Drüsenzwischengewebe besteht aus fibrillären, teils weniger, teils sehr zell- und kernreichem Bindegewebe, das um die einzelnen Drüsen konzentrisch gelagert ist. Eine Membrana propria ist meistens, nicht immer, nachzuweisen. Im Bereich der größeren, zystisch erweiterten Drüsen ist das Bindegewebe zell- und kernarmer, seine Zellen sind größer; in den angehäuften, kleindrüsigen Komplexen beobachtet man fast nur Bindegewebskerne, wenig Zellprotoplasma, es ist also ebenso wie die Drüsen dort jüngeren Datums; hier ist auch die stärkste Epithelproliferation nachweisbar. Zwischen den Bindegewebsfibrillen liegen, zirkulär von denselben umschlossen, vereinzelte kapilläre Blutgefäße ohne Besonderheiten, auch sieht man ab und zu Pigmentkörnchen zwischen sie eingelagert, die als Blutpigment anzusprechen sind; es scheint also wohl eine Blutung in den Tumor hinein stattgefunden zu haben. Degeneration und entzündliche Reaktion des Bindegewebes ist nirgends zu bemerken.

Fassen wir das Gesagte epikritisch zusammen, so handelt es sich um einen drüsigen Tumor, der aus der Tubenschleimhaut herausgewachsen ist und polypös in das Tubenlumen an der Grenze von pars. interstitialis und isthmica hineinragt. Seine Natur ist ausgesprochen benign: zirkumskript sitzt er der Schleimhaut auf, ohne Infiltration und Metastasenbildung; das Drüsenepithel

zeigt weder Mehrschichtung, noch Metaplasie, noch sonstige Zeichen der Malignität. Er besitzt drüsigen Bau. Die Drüsen, unter denen der alveoläre Typ vorherrscht, liegen teils in größeren Komplexen zusammen, teils sind sie mehr getrennt, zeigen öfters eine direkte Membrana propria und sind zirkulär von mitwucherndem Bindegewebe umgeben; sie zeigen ältere, etwas zystisch erweiterte Formen und jüngere, kleinere, an denen besonders papilläre Epithelvortreibungen noch bestehende Proliferationsprozesse anzeigen. Am Drüsenepithel, das überall einschichtig ist, ohne genau zu erkennende Flimmerung, herrschen Sekretionsvorgänge, durch welche ein Sekret in die Drüsen entleert wird, das ihre Lumina zur Entfaltung bringt. Der drüsige Bau läßt den Tumor unzweifelhaft als Adenom erkennen; wegen des polypösen Wachstums und Aussehens wäre er als polypöses Adenom zu bezeichnen. — Ob er direkt an der Stelle, wo sein Stiel der Tubenmukosa implantiert ist, gewachsen ist, läßt sich nicht entscheiden, vielleicht ist er auch näher dem Uterus, in der pars. interstitialis entstanden, aber nachher durch; im Bestreben ihn als Fremdkörper auszustoßen, hervorgerufene Tubenkontraktionen mehr abdominabwärts verlagert worden, wofür die vielleicht als Arbeitshypertrophie zu deutende Verdickung der ballonförmig aufgetriebenen Tubenwand sprechen könnte. Noch schwieriger ist die Frage seiner Genese. Die größeren und kleineren Schlängelungen, die man als infantil ansprechen muß, da keine Adhäsionen und Verklebungen, die eine Verzerrung hervor-

rufen könnten, nachweisbar sind — daß das bestehende Ovarialkystom derartig starke Windungen hervorgerufen hat, erscheint ausgeschlossen —, sie und die multiplen Serosazystchen scheinen auf einen gewissen Grad infantiler Entwicklungsstörung hinzuweisen, so daß an eine embryonale Verlagerung im Sinne v. Recklinghausens gedacht werden könnte; doch sind keine Charakteristika im Aufbau des Tumors nachweisbar, die eine Urnierenableitung gerechtfertigt erscheinen lassen. Ebenso spricht nichts für eine Genese von versprengten, persistierenden Teilen des Müllerschen Ganges, wenn eine solche Annahme auch nicht vollständig ausgeschlossen ist. Es bleibt also nur übrig, seine Entstehung von der normalen Tubenschleimhaut anzunehmen, wofür wir uns auch entscheiden möchten. Drüsige Wucherungsprozesse des Tubenepithels sind ja, wie ausgeführt, verschiedentlich beobachtet worden; auch in unserem Falle können solche vorliegen. Ob ätiologisch eine Entzündung den Anstoß dazu gegeben hat, ist nicht zu entscheiden, es scheint jedenfalls nicht so. Von einer Tubenentzündung ist augenblicklich nichts nachweisbar. Die Beschwerden der Patientin sind sicherlich nicht im Sinne einer Entzündung zu deuten, sie werden vielmehr durch den Polyp hervorgerufen sein, der, mit seinem Körper das Tubenlumen verlagernd, den uterinwärts gerichteten Sekretabfluß behinderte, die Tubenwand überdehnte und tonische Kontraktionen derselben hervorrief. Daß vor dem Bestehen des Tumors eine Salpingitis, ohne objektive Beschwerden zu er-

zeugen, bestand, die im Laufe der Jahre spurlos abheilte, dafür bestehen keine Anhaltspunkte. — Der Tumor ist nach unserer Meinung ein reines polypöses Adenom schleimhäutigen Ursprungs —, er ist in der Literatur der erste dieser Art.

Vielleicht ist eine andere Erklärung seiner Genese noch in Erwägung zu ziehen. Der Tumor hat eine gewisse Ähnlichkeit mit adenomatösen Uteruspolypen. Da er so nahe dem Ostium uterinum gewachsen ist — eine ev. Verlagerung ist schon angedeutet worden —, könnte man an eine Metaplasie des Tubenepithels oder eine Heteroplasie im Sinne Schriddes, vielleicht auch an einen rudimentären Uterus bicornis denken.

Zum Schluß gestatte ich mir, meinem hochverehrten Lehrer, Herrn Geh. Hofrat Professor Dr. Döderlein für die gütige Überlassung des Falls und die Übernahme des Referats meinen Dank auszusprechen.

Literatur.

1. Aschoff: Path. Anatomie, 3. Auflage, Jena 1913.
2. Björkenheim: Das kollagene Gewebe in der Tube in den verschiedenen Altersperioden. Finska Lakaresällsk, Bd. 55, 1913. Ref. Zentrbl. f. d. gesamte Gyn. u. Geb., Bd. 3, S. 11.
3. Borst: Die Lehre von den Geschwülsten, Wiesbaden 1913.
4. Bortkiewitsch: Beiträge zur Kenntnis der sogenannten Adenomyome des weiblichen Genitaltraktus. Arch. f. Gyn., Bd. 101, S. 620.
5. Danel: Hydrops tubae profluens, Papilloma of the both tubes. Ref. British Med. Journ. January 7. 11. 1908.
6. Dührssen: Über operative Behandlung, insbesondere die vaginale Coeliotomie bei Tubarschwangerschaft, nebst Bemerkungen zur Ätiologie der Tubenschwangerschaft u. Beschreibung eines Tubenpolypen. Arch. f. Gyn., Bd. 54, S. 207.
7. v. Franqué: Salpingitis nodosa isthmica und Adenomyoma tubae. Zeitschr. f. Geb. u. Gyn., Bd. 42, S. 41.
8. Fränkel: Plazentarpolypen der Tube. Arch. f. Gyn., Bd. 55, S. 714.
9. Frommel: Beitrag zur Histologie der Eileiter. Arch. f. Gyn., Bd. 28, S. 458.
10. Fromme u. Heynemann: Erkrankungen der Tube. Sonderabd. aus Veits Handb. d. Gyn., Wiesbaden 1910, Bd. 5, I. Teil.
11. Gottschalk: Demonstrationen zur Entstehung der Adenome des Tubenisthmus. Ges. f. Geb.

u. Gyn. zu Berlin, Sitz. vom 23. 2. 1900; Ref. Zeitschr. f. Geb. u. Gyn., Bd. 42, S. 616.

12. Hauser: Gibt es eine primäre zur Geschwulstbildung führende Epithelerkrankung. Zieglers Beitr., Bd. 33, S. 1.
13. Höhne: Vorläufige Mitteilung über das bisherige Ergebnis einer systematischen Untersuchung der Flimmerung im Gebiet des weibl. Genitalapparats. Zentrbl. f. Geb. u. Gyn. 1908, S. 121.
14. Hörmann: Über das Bindegewebe der weiblichen Geschlechtsorgane. II. Die Bindegewebsfasern in der Tube. Arch. f. Gyn., Bd. 84, S. 161.
15. Holzbach: Studien über den feineren Bau des sezernierenden Uterus- und Tubenepithels. Beitr. z. Geb. u. Gyn., Bd. 13, Heft 3.
16. Kossmann: Die Abstammung der Drüseneinschlüsse in den Adenomyomen des Uterus u. der Tube. Arch. f. Gyn., Bd. 54.
17. Kaufmann: Lehrbuch der spez. path. Anatomie. 5. Aufl., Berlin 1909, S. 941.
18. Koblank: Epitheliale Neubildungen der Eileiter. Ergeb. Lubarsch-Ostertag, Bd. 7, S. 23.
19. Kraus: Über karzinomähnliche Epithelwucherungen in der Tube. Gyn. Rundsch., Heft 24, S. 885, 1913.
20. Krömer: Untersuchungen über den Bau der menschl. Tube. Leipzig. S. Hirzel 1906.
21. Lahm: Demonstrationen über Tubenwinkel-Adenome. Bericht d. Gyn. Ges. Dresden, 365. Sitz. vom 23. April 1914. Ref. Zentrbl. f. Gyn. 1914, S. 1140.
22. Landau u. Rheinstein: Beiträge zur path. Anatomie der Tube. Arch. f. Gyn., Bd. 39, S. 273.
23. Lawrence u. Hoffmann: Ein Fall von Tubenpolyp. Journ. of the americ. med. assoc. Vol. LXV, Nr. 16, 1915, 16. Okt. Ref. Zentrbl. f. Gyn. 1916, S. 708.
24. v. Lockstädt: Über das Vorkommen und die

Bedeutung von Drüseneinschlüssen in den Myomen des Uterus. Monatsschr. f. Geb. u. Gyn..., Bd. 7.
25. Lubarsch: Path. der Geschwülste. b) Adenome u. Karzinome. Ergebn. Lubarsch-Ostertag, Bd. 7, S. 884.
26. Derselbe: Hyperplasie u. Geschwülste. Ergebn. Lubarsch-Ostertag 1895, II., S. 289.
27. Martin: Zur Pathologie der Eileiter. Deutsch. med. Wochenschr. 1886, Nr. 17.
28. Menge-Opitz: Handbuch der Frauenheilkunde. Wiesbaden 1913.
29. Meyer: Über adenomatöse Schleimhautwucherungen in der Uterus- und Tubenschleimhaut u. ihre path. anat. Bedeutung. Virchows Arch. Bd. 172, S. 394.
30. Derselbe: Über embryonale Gewebseinschlüsse in den weibl. Genitalien u. ihre Bedeutung für die Pathologie dieser Organe. Ergebn. Lubarsch-Ostertag, Bd. IX. 2, S. 518.
31. Münster u. Orthmann: Ein Fall von Pyosalpinx auf tuberkulöser Grundlage. Arch. f. Gyn., Bd. 29, 1887.
32. Nadory: 2 Fälle von Adenoma tubae. Gyn. Sekt. d. Kgl. ungar. Ärztevereins zu Budapest 20. Jan. 1903. Ref. Zentrbl. f. Gyn., Nr. 23.
33. Nagel: Die weiblichen Geschlechtsorgane. In v. Bardelebens Handb. d. Anat. d. Mensch. Jena 1896.
34. Neu: Über entzündliche Schleimhautwucherungen mit epithelialer Mehrschichtung in der Tube. Zeitschr. f. Geb. u. Gyn., Bd. 62, S. 489.
35. Opitz: Über Adenomyome und Myome der Tuben u. des Uterus nebst Bemerkungen über die Entstehung von Ovarialgeschwülsten. Ges. f. Geb. u. Gyn. zu Berlin, Sitz. vom 23. 2. 1900. Ref. Monatsschr. f. Geb. u. Gyn., Bd. II, S. 1010.
36. Outerbridge, Gev. W.: Polypöses Chondrofibrom der Tuba Falopii bei gleichzeitiger Tubengravidität. Americ. journ. of obst. and dis. of

w. and children. August 1914. Ref. Zentrbl. f. Gyn. 1914, S. 1510.
37. Paltant: Entzündliche Neubildung. Ergebn. Lubarsch-Osstertag, Bd. 1, S. 261.
38. Pick: Über Vorkommen u. Bedeutung von Drüsenschläuchen in den Myomen des Uterus. Inaug.-Diss. Berlin 1898.
39. Derselbe: Über Adenomyome des Epoophoron und Paroophoron (mesonephrische Adenomyome). Virchows Archiv, Bd. 156, S. 507.
40. Popoff: Zur Morphologie und Histologie der Tuben u. des Parovariums beim Menschen während des intra- und extrauterinen Lebens bis zur Pubertät. Arch. f. Gyn., Bd. 44, S. 275.
41. Quenu et Longuet: Des tumeurs des trompes. Revue chirurg. 1901. Tom 24. Ref. Zentrbl. f. allg. Path. u. path. Anat., Bd. 14, S. 451.
42. v. Recklinghausen: Die Adenomyome und Cystadenome der Uterus- und Tubenwand, ihre Abkunft von Resten des Wolffschen Körpers. Berlin, Hirschwald 1896.
43. Derselbe: Über die Adenomyome des Uterus u. der Tube. Wien. klin. Woch. 1895.
44. Rudolf: Beitrag zu Fibromen der Tube. Arch. f. Gyn., Bd. 56, S. 83.
45. Ruge II, Carl: Über primäres Tubenkarzinom. Arch. f. Gyn., Bd. 106, S. 205.
46. Santi: Betrachtungen über die Adenomyome der Tube. Zeitschr. f. Geb. u. Gyn., Bd. 71, S. 619.
47. Sänger u. Barth: Die Neubildungen der Eileiter. In A. Martins Handb. d. Krankh. d. weibl. Adnexorgane. Leipzig 1895, Bd. 1, S. 269.
48. Schaffer: Über Bau und Funktion des Eileiterepithels beim Menschen und bei Säugetieren. Monatsschr. f. Geb. u. Gyn., Bd. 28, S. 526.
49. Schickele: Über die Herkunft der Cysten der weibl. Adnexe, ihre Anhangsgebilde u. der Adenomyome des lateralen Tubenabschnittes. Virchows Archiv 1902, S. 44 u. 183.

50. Schirschow: Über Papillome des Eileiters in klin. u. path. Beziehung. Inaug.-Diss. St. Petersburg 1898, Ref. Ergebn. Lubarsch-Ostertag, Bd. 5, S. 744.
51. Schmaus-Herxheimer: Grundriß der path. Anatomie. 10. Aufl. Wiesbaden 1912.
52. Stein: Über adenomatöse Wucherungen der Tubenschleimhaut bei chron. Tuberkulose u. Gonorrhoe d. Tuben. Monatsschr. f. Geb. u. Gyn., Bd. 17, S. 1111.
53. Wolff, B.: Über adenomähnliche Wucherungen an der Tubenschleimhaut bei Tubentuberkulose. Monatsschr. f. Geb. u. Gyn., Bd. 6, S. 497.
54. Wyder: Beiträge zur Lehre von der Extrauterinschwangerschaft u. dem Orte des Zusammentreffens v. Ovulum u. Spermatozoen. Arch. f. Gyn., Bd. 28, S. 325.

Lebenslauf.

Geboren am 24. Januar 1888 zu Rosengarth, Kreis Heilsberg, Ostpr., besuchte das humanistische Gymnasium zu Braunsberg und erhielt dort 1910 das Reifezeugnis. Studierte in Königsberg, München, Breslau, München Medizin. Bestand am 27. Februar 1916 das mediz. Staatsexamen und erhielt am 23. April 1916 die Approbation als Arzt.

Abbildung I.

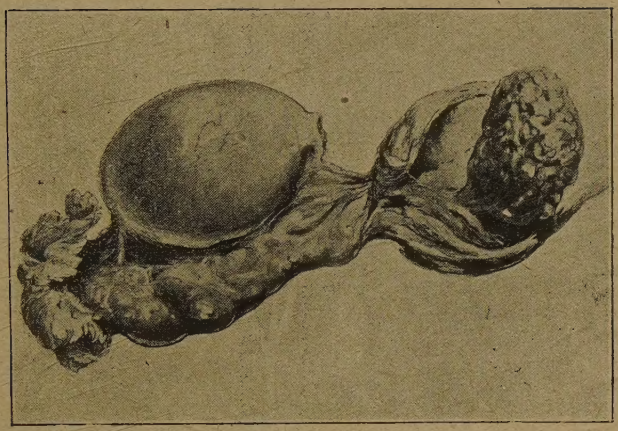
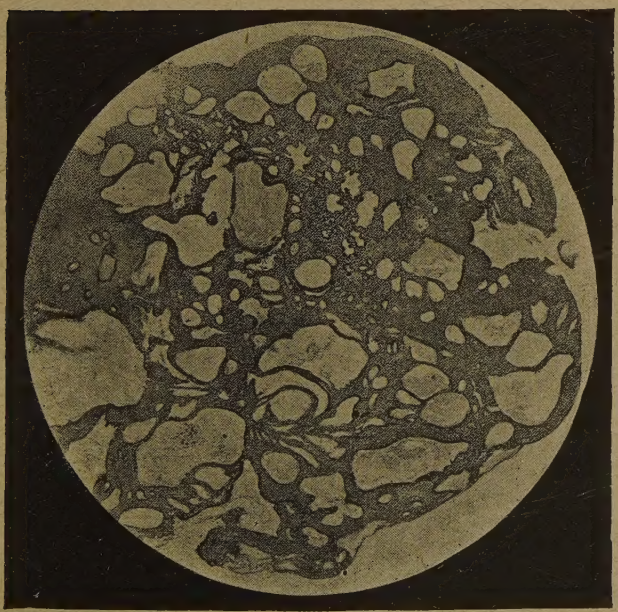
Abbildung II.